



## Uso de procedimentos não cirúrgicos para a produção, recuperação e inovulação de embriões em pequenos ruminantes

*In vivo embryo production, recovery and transfer in small ruminants by non surgical techniques*

**J.F. Fonseca<sup>1,4</sup>, M.E.F. Oliveira<sup>2</sup>, J.H.M. Viana<sup>3</sup>**

<sup>1</sup>Embrapa Caprinos e Ovinos, Núcleo Regional Sudeste, CECP-Embrapa Gado de Leite, Coronel Pacheco, MG, Brasil.

<sup>2</sup>Universidade Estadual Paulista, Faculdade de Ciências Agrárias e Veterinárias, Jaboticabal, SP, Brasil.

<sup>3</sup>Embrapa Gado de Leite, Juiz de Fora, MG, Brasil.

<sup>4</sup>Autor para correspondência: [jeferson@cnp.cembra.br](mailto:jeferson@cnp.cembra.br)

### Resumo

O objetivo deste artigo foi descrever técnicas não cirúrgicas associadas à recuperação e inovulação de embriões em caprinos e ovinos. Os procedimentos relativos a estas etapas da produção *in vivo* de embriões destes animais foram descritos de forma sequencial e detalhada, a fim de permitir sua execução por veterinários especialistas na área.

**Palavras-chave:** coleta de embriões, transferência de embriões, via cervical, caprinos, ovinos.

### Abstract

*The objective of this article was to describe non surgical techniques related to recovery and transfer of sheep and goat embryos. The main procedures for these steps in the in vivo embryo production from these animals were described sequentially and with the requested details to support their performance by veterinarian experts.*

**Keywords:** Embryo recovery, embryo transfer, cervical via, goat, sheep.

### Introdução

A atividade mundial da tecnologia de embriões em pequenos ruminantes é ainda instável. Tanto a produção *in vivo* como a *in vitro* de embriões necessitam de maiores avanços técnico-científicos para possibilitar maior difusão das técnicas. Ambas as tecnologias dependem ainda das demandas de mercado para crescer e se estabelecer. A restauração do crescimento do rebanho ovino e a manutenção desta taxa no rebanho caprino serão decisivas neste cenário (Fonseca et al., 2010).

O primeiro registro de sucesso da transferência de embriões (TE) foi relatado em coelhos, por Heape, em 1890, e desde então várias espécies de animais domésticos foram submetidas a esta tecnologia (Betteridge, 2003). Em 1934, Warwick et al. fizeram o primeiro relato de transferência de embriões em pequenos ruminantes. No entanto, seu uso comercial foi relatado na América do Norte apenas na década de 1970 (Jainudeen et al., 2004). No Brasil, o sucesso da TE em caprinos foi descrito, pela primeira vez, por Jaume e Bruschi (1985). Todos os relatos de tal tecnologia em caprinos até 1990, contudo, envolveram o uso de procedimentos cirúrgicos de coleta, que têm sido restringidos em alguns países até que sejam desenvolvidas técnicas não cirúrgicas eficientes para este propósito (Embryo..., 1994).

O valor econômico limitado da maioria dos ovinos e caprinos e a necessidade de procedimentos invasivos tornam a TE menos prática em pequenos ruminantes que em bovinos. Sequelas pós-cirúrgicas, como aderências, riscos de perda subsequente da fertilidade e alto custo da técnica, também, limitam o uso generalizado da TE em caprinos e ovinos (Mobine et al., 2002; Holtz, 2005). Entretanto, espera-se que a coleta de embriões produzidos *in vivo* por procedimentos cirúrgicos seja substituída por técnicas não cirúrgicas em pequenos ruminantes, como ocorreu em bovinos. Inicialmente, a coleta e a transferência dos embriões bovinos eram realizadas por procedimentos cirúrgicos sob anestesia geral. Apenas no final da década de 1970, técnicas não cirúrgicas foram desenvolvidas e empregadas com sucesso (Brand e Drost, 1977a, b), o que permitiu que a TE nesta espécie crescesse em popularidade. Vale ressaltar que a crescente atenção ao bem-estar animal também está em foco nesta discussão, pressionando o aprimoramento das técnicas não cirúrgicas da reprodução assistida.

A anatomia relativamente pequena dos órgãos reprodutivos em ovinos e caprinos, a dificuldade de manipulação e os instrumentos inapropriados foram fortes barreiras ao longo dos anos para o desenvolvimento da TE nestas espécies. Em caprinos, novas perspectivas surgiram com o registro da possibilidade de recuperação de embriões pela via cervical (Pereira et al., 1998). Atualmente, quase 100% das coletas de embriões caprinos no Brasil são realizadas pela via cervical não cirúrgica. Grande esforço também tem sido dispensado para aplicar esta realidade no rebanho ovino (Gusmão et al., 2007, 2009). Neste contexto, o presente artigo tem o objetivo de



descrever passo a passo as técnicas de coleta e transferência não cirúrgicas de embriões caprinos e ovinos.

## A técnica

### *Cabras e ovelhas doadoras*

Os programas de múltipla ovulação e de transferência de embriões (MOET) possibilitam que uma fêmea produza um número de descendentes muito superior ao que seria possível obter fisiologicamente durante sua vida reprodutiva. Desta forma, o uso de fêmeas geneticamente superiores como doadoras de embriões permite a multiplicação deste potencial, sendo uma importante ferramenta para acelerar e maximizar os processos de seleção e melhoramento animal. Além do potencial genético e zootécnico, a avaliação clínico-ginecológica é recomendada no processo de seleção de fêmeas doadoras de embriões.

O desenvolvimento da técnica não cirúrgica de coleta de embriões ampliou as possibilidades de emprego dos programas de MOET, visto que reduziu a ocorrência de complicações futuras para as fêmeas. Anteriormente, com o uso naturalmente restrito das técnicas cirúrgicas, a lavagem uterina apenas era realizada quando a fêmea havia respondido satisfatoriamente ao tratamento superovulatório. Hoje, com o uso da técnica cervical, as coletas de embriões podem ser realizadas em fêmeas superovuladas ou não, durante a estação de ciclicidade (estro natural) ou de anestro (estro induzido). Cabras com histórico de hidrometra também podem ser utilizadas, desde que essa patologia tenha sido tratada e a aparência ultrassonográfica do útero esteja normal. Cabras e ovelhas jovens (nulíparas) também podem ser submetidas à coleta não cirúrgica, mas a recomendação é que sejam utilizadas fêmeas primíparas ou pluríparas, especialmente em ovelhas, em função da maior dificuldade de transposição da cérvix.

A recuperação de embriões deve ser feita seis a sete dias após a primeira inseminação artificial ou monta natural, respectivamente. A resposta ovariana (superovulatória) deve ser avaliada pelo menos um dia antes da lavagem uterina, por meio da ultrassonografia transretal. Independentemente da condição da fêmea (superovulada ou não), as doadoras que apresentarem um ou mais corpos lúteos podem ter o útero lavado.

### *Dilatação cervical*

A dilatação cervical é um ponto indispensável para a realização da lavagem uterina não cirúrgica. Em cabras, a administração de 50 µg d-cloprostenol ou 10 mg dinoprost i.m. é recomendada entre 16 e oito horas antes da lavagem. Assim, a recuperação dos embriões deve ser programada para ocorrer no mínimo oito e no máximo 16 horas após a administração do fármaco. Em caso de não ocorrer dilatação cervical, podem ser administradas de 30 a 50 UI de ocitocina entre 10 e 20 minutos antes do procedimento (Khalifa et al., 1992). A dilatação cervical em ovelhas tem sido obtida por meio da administração de 200 µg misoprostol no fundo do saco vaginal, cinco horas antes da coleta de embriões (Gusmão et al., 2009).

### *Preparação da doadora*

Recomenda-se conter adequadamente a fêmea em tronco apropriado, na posição quadrupedal, para evitar movimentos bruscos laterais e dorsoventrais. O pelo ou lã da região da base da cauda da fêmea deve ser aparado. A região perineal deve ser bem lavada com água limpa e detergente, não sendo necessário utilizar soluções à base de álcool nestas superfícies. Atenção especial deve ser dada à remoção do material fecal residual da região do ânus e da vulva.

### *Sedação e anestesia*

Dez minutos antes de iniciar os procedimentos de coleta, as fêmeas devem receber acepromazina 1% na proporção de 1 ml/100 kg de peso corporal, por via i.m. Imediatamente antes da introdução do espéculo vaginal, é realizado o bloqueio anestésico pela administração de 1 a 2 ml/animal de cloridrato de lidocaína 2% sem vasoconstritor, pela via epidural na região sacrococcígea. Após a introdução do espéculo vaginal e a fixação da cérvix, introduzir cuidadosamente, com a pinça Allis (26 cm), uma gaze estéril embebida com 5 ml de lidocaína 2% com vasoconstritor, a qual deve ser colocada ventralmente ao orifício cervical. Mantê-la nesse local durante todo o procedimento e removê-la ao final. Isto é essencial para fornecer anestesia local e tranquilidade à fêmea.

### *Imobilização e tração cervical*

Sempre utilizar espéculo Collins de número 0 a 3 para explorar a vagina e a cérvix da fêmea. Nunca usar outro tipo de espéculo porque ele dificultará a visualização e a fixação da cérvix. Para cabritas, introduzir primeiro o espéculo de número 0 com cuidado e abrir lentamente por 30 segundos. Remover este e introduzir o

espéculo de número 1. Para pluríparas, os espéculos de número 2 a 3 são os mais comumente utilizados. Diminuir ou aumentar o número do espéculo sempre que necessário. A facilidade de visualização e exposição da cérvix irá orientar a necessidade de mudança.

Utilizar gel para lubrificar a extremidade frontal do espéculo. Introduzi-lo lentamente no interior da vulva/estímulo e vagina. Com auxílio de uma fonte de luz, posicionar o espéculo de forma central e iniciar a abertura do espéculo dando atenção à exposição da cérvix. Nesse momento, a fêmea irá contrair o abdômen e como consequência, a cérvix projetar-se-á pelo centro do espéculo. O ato seguinte é fixar duas pinças Pozzi (26 cm) lateralmente (0,5 a 1 cm) ao orifício cervical. Com a pinça Allis (26 cm), introduzir pela vagina uma gaze estéril embebida em solução de lidocaína e posicioná-la ventralmente à abertura cervical (ver tópico: Sedação e Anestesia). Na sequência, tracionar com cuidado as duas pinças Pozzi em direção ao estímulo da vagina.

#### *Transposição cervical*

De acordo com o número de partos da fêmea, escolher o dilatador uterino Hegar nos números de dois a quatro, para transpor os anéis cervicais. O primeiro anel pode ser transposto facilmente, entretanto a introdução do dedo pelo reto da fêmea pode facilitar a transposição dos anéis cervicais mais craniais. Neste estágio, após a introdução do dilatador Hegar pelo canal cervical, movimentos sutis de rotação e para frente serão necessários para movê-lo através da cérvix, ultrapassando seus anéis. Finalizada a transposição de todos os anéis, aguardar 30 segundos para retirar o dilatador.

Uma sonda modelo Nelaton-Robinson (Gusmão et al., 2009), ou especialmente desenvolvida para caprinos e ovinos (Sonda para coleta de embriões caprinos/ovinos; Embrapa, Brasília-DF, Brasil), de número seis a 12, desprovidas de balão, equipadas com um mandril de metal, é usada para transpor os anéis cervicais novamente. Para ovelhas nulíparas e pluríparas, os números seis e oito são os mais recomendados, respectivamente. Já para cabras, recomendam-se os números oito e 10 para nulíparas e pluríparas, respectivamente. O uso da sonda número 12 é restrito para cabras pluríparas grandes e ordem de parto elevada. A resistência será perdida após total transposição dos anéis.

Para a lavagem dos dois cornos uterinos, a sonda deve ser sutilmente tracionada para trás e guiada para o corno desejado com a ajuda do dedo inserido no reto da fêmea. Neste estágio fisiológico, o corpo uterino da cabra e o da ovelha medem aproximadamente 2 cm, o que facilita guiar a sonda para o corno uterino desejado.

#### *Coleta de embriões*

Conecta-se um circuito especialmente desenvolvido (Circuito para coleta de embriões caprinos/ovinos; Embrapa, Brasília-DF, Brasil) à sonda (após retirada do mandril). O circuito é um sistema totalmente fechado, composto por tubo vinil transparente, não tóxico e flexível, montado para permitir duas vias de comunicação, e ambas se conectam à sonda, tornando o sistema em Y. Uma das vias do circuito comunica-se com o filtro coletor de embriões, e a outra se liga à mangueira do meio de lavagem (similar ao sistema bovino). O circuito tem também um dispositivo de três vias próximo à extremidade conectada ao meio de lavagem. Uma seringa de 60 ml é conectada a este dispositivo para controlar o volume de líquido inserido em cada corno uterino. A quantidade de líquido inserida por vez inclui frações de 15 ml.

No procedimento de lavagem uterina, a via ligada ao filtro de coleta de embriões é fechada por uma obstrução do fluxo, e a via ligada à sonda é aberta, de modo que o meio de lavagem é introduzido no corno uterino. Após esta etapa, o meio de coleta deve ser mantido por alguns segundos dentro do útero, e, em seguida, o percurso ligado ao filtro é aberto para a recuperação do líquido e embriões. Quando o líquido é instilado no corno uterino, as duas vias do circuito são fechadas.

Após a lavagem do primeiro corno uterino com um volume total de 120 ml de meio de coleta, a extremidade anterior da sonda é movida para o outro corno, como explicado anteriormente. O segundo corno é, então, lavado. O processo é repetido até atingir um volume total de 180 a 240 ml por corno uterino. Em alguns casos e espécies animais, principalmente pluríparas, a quantidade de líquido por vez pode ser elevada para até 20 ml. O operador deve sempre observar se há algum refluxo e proceder à abertura da via do filtro imediatamente.

Os procedimentos finais da coleta de embriões incluem a cuidadosa remoção da sonda, pinças de Pozzi e gaze. Ultrassonografia transretal é indicada para avaliar as características uterinas e a retenção de líquido no lúmen uterino pós-lavagem. Todo o procedimento é realizado com o animal na posição quadrupedal, contido em tronco apropriado, para evitar movimentos laterais e dorsoventrais.

A duração total do procedimento, desde a inserção do espéculo na vagina, é de aproximadamente 30 a 40 minutos, e a eficiência da recuperação dos meios de lavagem é superior a 95% (Gusmão et al., 2009).

### **Inovulação de embriões por procedimento não-cirúrgico**

No mesmo contexto de importância do desenvolvimento da técnica não cirúrgica de coleta de embriões,

o aprimoramento da técnica de inovulação não cirúrgica de embriões garantirá maior aplicação comercial, e evitar-se-ão complicações/sequelas subsequentes às fêmeas receptoras.

Técnicas cirúrgicas (laparotomia), semicirúrgicas (semilaparoscopia e laparoscopia) e não cirúrgicas (transcervical) são descritas para a inovulação de embriões em cabras receptoras. Destas, apenas a última não requer submeter a fêmea a protocolos de anestesia geral e, por ser menos invasiva, promove mínimos riscos ao animal. Há poucos relatos de sucesso dessa técnica, e, da mesma forma, escassos estudos têm sido realizados com o objetivo de aprimorar a técnica. Flores-Foxworth et al. (1992) compararam a técnica laparoscopia e transcervical e não observaram diferença significativa entre elas na taxa de prenhez. Apesar disso, o método de semilaparoscopia é o mais empregado atualmente. Nesse procedimento, a laparoscopia é utilizada para visualizar a resposta ovulatória da fêmea e guiar a apreensão do corno uterino ipsilateral ao corpo lúteo. Apenas a porção cranial do corno uterino será exposta, a fim de efetuar a inovulação do(s) embrião(ões) no lúmen uterino.

A ultrassonografia transretal tem possibilitado a observação e a caracterização do corpo lúteo com elevada precisão (Arashiro et al., 2010). Os embriões são transferidos ipsilaterais ao(s) corpo(s) lúteo(s), normalmente aos pares. A inovulação transcervical não cirúrgica, executada de forma semelhante à colheita, é uma tendência futura, a exemplo do que ocorreu em bovinos. Neste caso, o corpo lúteo deve ser localizado por ultrassonografia para determinação de qual corno receberá o embrião. O procedimento é semelhante ao previamente descrito para colheita transcervical. Para tanto, todo o procedimento de localização da cérvix é semelhante ao da coleta de embriões. Isto inclui a contenção física e química (sedação e anestesia epidural) das receptoras.

Para a inovulação, utiliza-se pinça de Allis 26 cm. A pinça é introduzida na cérvix, permanecendo uma haste dentro e outra ventral à cérvix. O tracionamento não deve ultrapassar o vestibulo da vagina. Sem retirar o espéculo, uma sonda uretral número seis com mandril é introduzida no canal cervical. O dedo médio introduzido no ânus facilita a passagem e o direcionamento para o corno desejado. Terminada a passagem dos anéis, a resistência será perdida, o inovulador guiado para o corno desejado e o mandril retirado lentamente. Simultaneamente à retirada do mandril, a sonda é pressionada no sentido cranial, de forma a alcançar o ápice do corno uterino. Neste momento, será notada uma resistência à introdução. A sonda é, então, tracionada caudalmente cerca de 3 cm. Uma seringa de 3 ml com três colunas de líquido, contendo o embrião na coluna do meio, é acoplada à sonda de inovulação, o embrião é injetado lentamente dentro do útero e a sonda retirada sequencialmente.

Na Fig. 1, pode-se observar a caracterização ultrassonográfica do corpo lúteo e a passagem do aplicador através da cérvix, o que resultou em prenhez e nascimento de um cordeiro da raça Texel. Em função do diâmetro do canal cervical, o uso desta técnica está restrito a fêmeas primíparas e pluríparas. Esta técnica ainda é experimental, mas os resultados preliminares têm sido promissores (Fonseca, 2006).

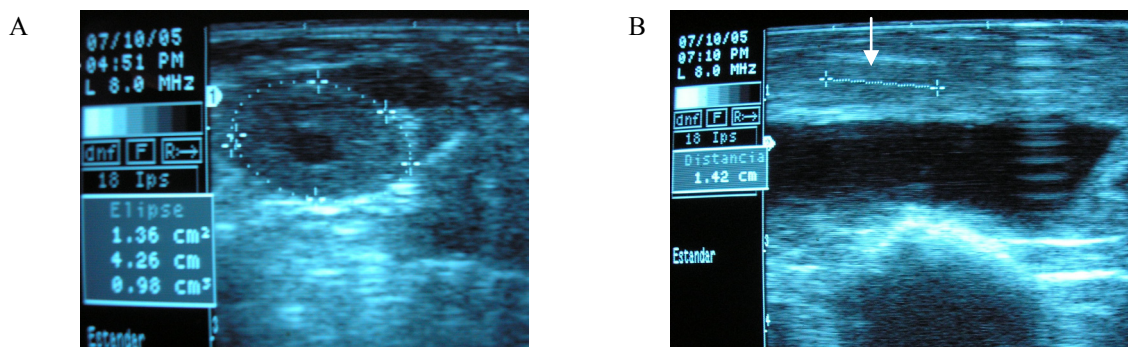


Figura 1. Caracterização ultrassonográfica de corpo lúteo cavitário em ovelha receptora, sem raça definida, no sexto dia do ciclo estral (A), e identificação (seta branca) do cateter transpassando o canal cervical (B). Adaptado de Fonseca (2006).

### Conclusões e perspectivas

A técnica de lavagem uterina pela via não cirúrgica cervical é segura e eficiente para recuperação de embriões produzidos *in vivo* em cabras. O procedimento descrito é simples, consome pouco tempo e possibilita ser repetido sucessivas vezes com relativamente poucos riscos e sequelas ao animal. Com esta técnica, as fêmeas que apresentam taxas ovulatórias próximas ao natural (menos que cinco ovulações) podem ser submetidas à coleta de embriões. Pelos métodos cirúrgicos, em geral, estes animais não seriam submetidos à lavagem uterina. Além disto, a recuperação de embriões pela via não cirúrgica torna os programas de múltipla ovulação e transferência de embriões mais práticos, por dispensar o uso de equipamentos especializados, como laparoscópios, e o emprego de anestesia geral nos animais. A inovulação não cirúrgica ainda permanece como desafio. O cenário mundial das tecnologias de reprodução assistida e bem-estar animal promoverá em breve uma





restrição ou até proibição do emprego dos procedimentos cirúrgicos como biotécnicas reprodutivas. Assim como em bovinos, é esperado que a coleta não cirúrgica de embriões caprinos produzidos *in vivo*, e em extensão a ovinos, torne-se a técnica de eleição para uso comercial no Brasil e no mundo. Neste contexto, os esforços garantirão realizar programas de transferência de embriões não apenas para a conservação e a propagação de material genético de alto valor, mas também como uma tecnologia base para uma série de manipulações *in vitro*, incluindo a transgenia.

#### Agradecimentos

Os autores agradecem à Empresa Brasileira de Pesquisa Agropecuária (EMBRAPA; Projeto 01.07.01.002.05) e à Fundação de Amparo à Pesquisa de Minas Gerais (FAPEMIG, Projeto CVZ-APQ 01367/09), pelo suporte financeiro que resultou na geração de conhecimentos importantes para estas técnicas de reprodução em pequenos ruminantes.

#### Referências bibliográficas

- Arashiro EKN, Viana JHM, Fonseca JF, Camargo LSA, Fernandes CAC, Brandão FZ.** Luteal dynamics in goats: morphological and endocrine features. *Rev Bras Zootec*, v.39, p.1937-1942, 2010.
- Betteridge KJ.** A history of farm animal embryo transfer and some associated techniques. *Anim Reprod Sci*, v.79, p.203-244, 2003. Embryo transfer in small ruminant. *Norsk Veterinaertidsskr*, v.106, p.750-753, 1994.
- Brand A, Drost M.** Embryo collection by non-surgical methods. In: Betteridge KJ (Ed.). *Embryo transfer in farm animals*. Ottawa: Canada Department of Agriculture, 1977a. p.16-19. (Monograph, n.16).
- Brand A, Drost M.** Embryo transfer by non-surgical methods. In: Betteridge KJ (Ed.). *Embryo transfer in farm animals*. Ottawa: Canada Department of Agriculture 1977b. p.31-34.
- Flores-Foxworth G, Msbride BM, Kraemer DC, Nuti LCA.** Comparison between laparoscopic and transcervical embryo collection and transfer in goats. *Theriogenology*, v.37, p.213, 1992. Abstract.
- Fonseca JF, Souza JMG, Camargo LSA.** Produção de oócitos e embriões de pequenos ruminantes: passado, presente e futuro. *Acta Sci Vet*, v.38, supl. 2, p.337-369, 2010.
- Fonseca JF.** *Biotecnologias da reprodução em ovinos e caprinos*. Sobral, CE: Embrapa Caprinos, 2006. (Documentos, n. 64).
- Gusmão AL, Silva JC, Bittencourt TCC, Martins LEP, Gordiano HD, Barbosa LP.** Coleta transcervical de embriões em ovinos da raça Dorper no semiárido do Nordeste brasileiro. *Arq Bras Med Vet Zootec*, v.61, p.p.313-318, 2009.
- Gusmão AL, Silva JC, Quintela A, Moura JCA, Resende J, Gordiano H, Chalhoub M, Ribeiro Filho AL, Bittencourt TCBSC, Barbosa LP.** Colheita transcervical de embriões ovinos da raça santa Inês no Semi-árido Nordestino. *Rev Bras Saúde Prod Anim*, v.8, p.1-10, 2007.
- Holtz W.** Recent developments in assisted reproduction in goats. *Small Rumin Res*, v.60, p.95-110, 2005.
- Jainudeen MR, Wahid H, Hafez ESE.** Indução da ovulação, produção e transferência de embriões. In: Hafez ESE, Hafez B. *Reprodução animal*. 7.ed. Barueri, SP: Manole, 2004. p.409-434.
- Jaume CM, Bruschi JH.** Cabras sem limites. *O Estado de Minas*, Belo Horizonte, 26 out. 1985. p.6-7.
- Khalifa RME, Sayre BL, Lewis GS.** Exogenous oxytocin dilates the cervix in ewes. *J Anim Sci*, v.70, p.38-42, 1992.
- Mobine S, Heath AM, Pugh DG.** Sheep and goat medicine. In: Pugh DG. *Theriogenology of sheep and goat*. Philadelphia: WB Saunders 2002. p.129-186.
- Pereira RJTA, Sohnrey B, Holtz W.** Nonsurgical embryo collection in goats treated with prostaglandin F2-alpha and oxitocin. *J Anim Sci*, v.76, p.360-363, 1998.
- Warwick BL, Berry RO, Horlacher WR.** Results of mating rams to Angora female goats. *Proc Am Soc Anim Prod*, p.225, 1934.