



Aplasia segmentar bilateral do epidídimo na espécie bubalina: relato de caso

A case of bilateral segmental aplasia of the epididymis in a buffalo

J.B. Siqueira¹, E. Oba², R.F. Bittencourt³, J.C.P. Ferreira², R.O. Pinho⁴, J.D. Guimarães⁴

¹Universidade Federal do Espírito Santo, Alegre, ES, Brasil.

²Faculdade de Medicina Veterinária e Zootecnia, UNESP, Botucatu, SP, Brasil.

³União Metropolitana de Educação e Cultura, Salvador, BA, Brasil.

⁴Universidade Federal de Viçosa, Viçosa, MG, Brasil.

Correspondência: jeanne.siqueira@ufes.br

Resumo

Este estudo reporta um bubalino mestiço, com 27 meses de idade, 188 kg de peso de carcaça, sem histórico reprodutivo. Sangue foi coletado para posterior determinação hormonal. Testículos e epidídimos foram avaliados macroscopicamente e microscopicamente. Os testículos apresentaram-se simétricos, caudas dos epidídimos ausentes e cabeças com presença de cistos. Parênquima testicular e mediastino demonstraram edema. Concentrações de testosterona e androstenediona foram de, respectivamente, 9,88 pg/mL e 3,00 ng/mL. Observou-se alto grau de degeneração testicular. Considerando-se a esterilidade do animal, associada à origem genética da patologia, sugere-se que machos acometidos sejam descartados da reprodução.

Palavras-chave: aplasia segmentar, búfalos, epidídimos, testículos.

Abstract

This case report involves a slaughtered cross-breed buffalo, age 27 months, carcass weight, 188 kg, without reproductive history. Blood was collected for later hormone determination. Testes and epididymes were evaluated macroscopically and microscopically. The testes were symmetrical. However, the epididymal tails were absent and the epididymal heads had cysts. Testicular parenchyma and mediastinum were swollen. Testosterone and androstenedione concentrations were 9.88 pg/mL and 3.00 ng/mL, respectively. A high degree of testicular degeneration was observed. That this condition causes sterility, coupled with the genetic origin of the disease, it is suggested that affected animals are culled.

Keywords: buffalo, epididymides, segmental aplasia, testis.

Introdução

A criação de bubalinos tem demonstrado ser um mercado emergente, contribuindo de maneira significativa para a economia mundial. Entretanto, apesar de sua comprovada importância para os países de clima tropical, os dados relacionados aos aspectos reprodutivos ainda são escassos, especialmente os relacionados ao macho.

A aplasia segmentar dos ductos paramesonéfricos (müllerianos) e mesonéfricos (wolffs) tem sido descrita em todas as espécies domésticas, inclusive em bubalinos (Vale et al., 1979). Dentre as formas mais comumente descritas, destacam-se o útero unicorno, aplasia segmentar de um segmento dos cornos uterinos, e variadas formas de aplasia segmentar no epidídimo, nas glândulas vesiculares, nas ampolas e nos ductos deferentes (Vale et al. 1979, 1981; Ohashi et al., 1995). Os epidídimos são responsáveis pelo transporte, armazenamento e maturação dos espermatozoides, por isso qualquer alteração que interfira nessa função pode ocasionar infertilidade. A hipoplasia e a aplasia segmentar do epidídimo são alterações de origem congênita e hereditária. Podem ser uni ou bilateral e quase sempre evoluem para espermatocelose, podendo culminar com o desenvolvimento de granulomas espermáticos (Blom, 1972).

O objetivo deste relato é descrever um caso de aplasia segmentar bilateral da cauda do epidídimo em bubalino, na cidade de Rancharia/São Paulo, abatido em matadouro, sem histórico reprodutivo.

Metodologia diagnóstica

Um búfalo mestiço Murrah x Mediterrâneo, de 27 meses de idade e 188 kg de peso de carcaça, abatido no matadouro Baby Beef, na cidade de Rancharia (localizada na região do Sudoeste Paulista, a 22°13'35" de latitude sul e 50°53'35" de longitude oeste de Greenwich), apresentou, durante dissecação dos testículos, aplasia segmentar bilateral da cauda do epidídimo. Não foi registrado histórico prévio do animal, visto que ele não foi acompanhado anteriormente na propriedade de origem. A alteração foi diagnosticada apenas por ocasião

do abate. Durante o abate, após a coleta do escroto, testículos e epidídimos, o material foi transportado sob refrigeração para o laboratório de Endocrinologia da Universidade Estadual de São Paulo (UNESP/Botucatu, SP, Brasil). Inicialmente, os testículos e os epidídimos foram dissecados e, com auxílio de uma balança digital, procedeu-se à pesagem individual das gônadas. Obtiveram-se o comprimento (sentido longitudinal da gônada) e a largura testicular (sentido mediolateral do testículo) com paquímetro universal analógico 150MM Zass, Sertãozinho, SP, Brasil.

Para avaliação da espermatogênese por meio de lâmina histopatológica do parênquima testicular, efetuou-se incisão longitudinal, com auxílio de lâmina de bisturi, na albugínea e no parênquima testicular (porção medial dos testículos e mais próxima da albugínea) para obtenção de fragmentos testiculares (1,5 x 1,0 x 0,5 cm de comprimento, largura e espessura, respectivamente). Estes fragmentos foram fixados por 24 horas em líquido de Bouin, lavados em água e etanol (70%) e mantidos em etanol (70%). Posteriormente, as amostras foram colocadas em parafina, seccionadas com 5 µm de espessura e coradas com hematoxilina e eosina. Foi analisado um total de 100 secções transversais de túbulos seminíferos, sendo as alterações do epitélio seminífero classificadas em diversos graus (0 a 7), de acordo com metodologia de Rao et al. (1999). Com base no percentual de cada grau de alteração epitelial, estimou-se o grau de perda do epitélio, de acordo com a fórmula abaixo:

$$\text{grau de perda epitelial} = (X\%^0 \cdot 0) + (X\%^1 \cdot 1/4) + (X\%^2 \cdot 2/4) + (X\%^3 \cdot 3/4) + (X\%^{4-7} \cdot 4/4),$$

em que $X\%^0$ = porcentagem do grau de degeneração 0; $X\%^1$ = porcentagem do grau de degeneração 1;

$X\%^2$ = porcentagem do grau de degeneração 2; $X\%^3$ = porcentagem do grau de degeneração 3;

$X\%^{4-7}$ = porcentagem do grau de degeneração 4-7.

O sangue do animal foi coletado no momento da sangria, centrifugado a 600 G por 15 minutos, e o plasma foi coletado e congelado a -70°C para posterior realização das avaliações hormonais de testosterona total e androstenediona direta pelo método de radioimunoensaio (RIA) com o uso de *kits* comerciais (Coat-A-Count® Total Testosterone e Direct Androstenedione, Diagnostic Products Corporation/DPC, 5700 West 96th Street, Los Angeles, CA 90045-5597), cujos procedimentos foram realizados conforme preconizado pelo fabricante.

Resultados

Após dissecação para retirada do conjunto epidídimo e testículo do escroto, foi evidenciado que o animal abatido apresentava ausência bilateral da cauda do epidídimo (Fig. 1), caracterizando aplasia segmentar bilateral de cauda do epidídimo, patologia reprodutiva de caráter hereditário (Blom, 1972). O peso, o comprimento e a largura testiculares registrados neste animal foram de 188,1 g; 10,9 cm e 5,3 cm, respectivamente, para o testículo direito, e de 209,1 g; 11,2 cm e 5,5 cm, respectivamente, para o testículo esquerdo. Valores superiores às médias registradas por Ohashi (1993) em búfalos na faixa etária de 18 a 24 meses ($8,7 \pm 1,1$ e $6,4 \pm 0,3$ para comprimento e largura testiculares, respectivamente) e inferiores aos animais com idade acima de 36 meses registrados pelo mesmo autor, que apresentaram médias de $12,2 \pm 2,2$ e $7,1 \pm 0,8$ cm de comprimento e largura, respectivamente, demonstraram que o animal avaliado neste relato apresenta tamanho testicular satisfatório para sua idade (27 meses).

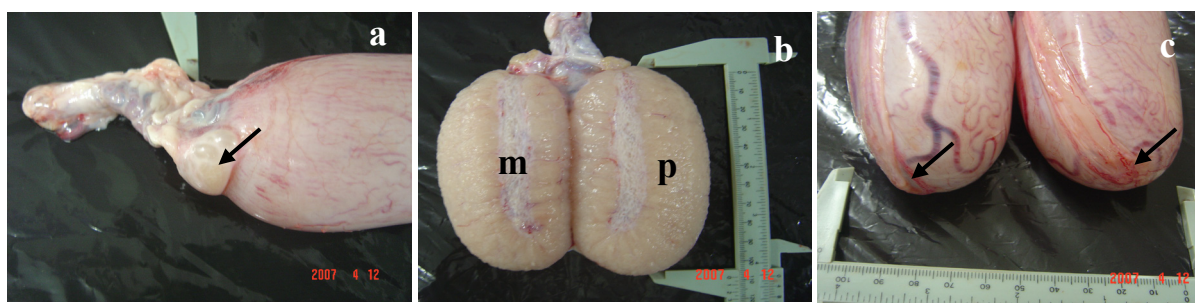


Figura 1. Aspecto macroscópico dos testículos de búfalo apresentando aplasia segmentar bilateral da cauda do epidídimo. a) cabeça do epidídimo do testículo direito com a presença de cistos (indicados pela seta); b) corte longitudinal do testículo com parênquima (p) e mediastino (m) edemaciados; c) pólo caudal dos testículos direito e esquerdo indicando (setas) ausência da cauda do epidídimo.

Os valores médios e o desvio-padrão das concentrações de testosterona e androstenediona foram, respectivamente, de 9,88 pg/mL e 3,00 ng/mL, valores baixos quando comparados aos registrados por Ohashi et al. (1996), que, estudando animais em várias faixas etárias, obtiveram, para o perfil hormonal da testosterona e da androstenediona, concentrações de $160,9 \pm 189,2$ pg/mL e $111,3 \pm 33,7$ ng/mL em animais entre 18 e 24 meses, respectivamente, e de $1.169,8 \pm 717,8$ pg/mL e $509,1 \pm 267,1$ ng/mL em animais acima de 36 meses, respectivamente. Estas baixas concentrações de testosterona e androstenediona no animal estudado neste relato, possivelmente, ocorreram devido às condições de estresse ao qual o animal foi submetido durante o manejo de



transporte até o abate, além do processo de degeneração testicular observado (Fig. 2).

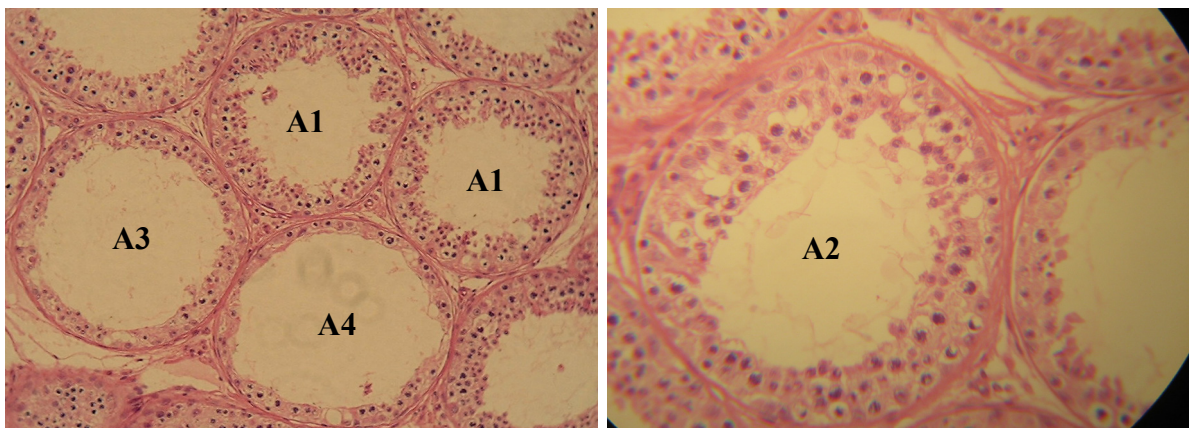


Figura 2: Secções transversais de túbulos seminíferos degenerados, corados com hematoxilina-eosina, em vários graus de degeneração. A1: grau de degeneração 1 (epitélio seminífero com apoptose e descamação de espermátides e/ou vacuolização focal); A2: grau de degeneração 2 (epitélio seminífero com alterações intermediárias entre grau 1 e 3); grau de degeneração 3 (epitélio seminífero constituído na maioria das vezes de espermatogônias e células de sértoli); A4: grau de degeneração 4 (epitélio seminífero constituído na maioria das vezes de células de Sertoli vacuolizadas, esses túbulos mostraram-se enrugados, lume irregular e espessamento peritubular). Aumento de 400x.

A avaliação histológica dos testículos (Fig. 2) registrou alto grau de degeneração testicular (57,5% de degeneração) com grande perda de epitélio seminífero, presença de vacuolização no compartimento basal e células da linhagem espermatogênica no lúmen dos túbulos seminíferos. Ressalta-se que 100% dos túbulos apresentaram epitélio seminífero baixo (epitélio apresentando-se com duas ou três camadas de espermátides arredondadas), indicando diferentes graus de degeneração. Foram registrados 6% de túbulos com grau de degeneração 1, 17,5% com grau de degeneração 2, 24% com grau de degeneração 3 e 10% com grau de degeneração 4.

Considerações finais

Por se tratar de uma patologia de caráter congênito e hereditário, animais acometidos devem ser eliminados do rebanho, especialmente aqueles que apresentam a alteração unilateral e continuam, desta forma, transmitindo a seus descendentes o gene deletério.

Referências

- Blom E.** The ultrastructure of some characteristic sperm defects and a proposal for a new classification of the bull spermogram. In: Simposio Internazionale di Zootechnia, 7, 1972, Milan. Atti... Milan: [s.n.], 1972. p.125-139.
- Ohashi OM.** Estudo morfológico do testículo de búfalos mestiços (*Bubalus bubalis*) em diferentes idades. 1993. 111f. Tese (Doutorado em Reprodução Animal) - Universidade Estadual Paulista, Faculdade de Medicina Veterinária e Zootecnia, Botucatu, 1993.
- Ohashi OM, Oba E, Nogueira JR.** Levels of testosterone and androstenedione in male buffaloes of different ages. *Buffalo J*, v.3, p.313-320, 1996.
- Ohashi OM, Vale WG, Sousa JS, Silva AOA.** Disturbance of testicular development in buffaloes (*Bubalus bubalis*): hypoplasia and aplasia. *Buffalo J*, v.1, p.97-101, 1995.
- Rao DNV, Ott RS, Heath EH, Mceente K, Bolt DJ, Hixon JE.** Pathophysiology of small testes in beef bulls: Relationship between scrotal circumference, histopathologic features of testes and epididymides, seminal characteristics, and endocrine profiles. *Am J Vet Res*, v.47, p.1988-1986, 1999.
- Vale WG, Sousa JS, Ohashi OM, Ribeiro HFL.** Anomalias do desenvolvimento do sistema genital de búfalos (*Bubalus bubalis*) abatidas em matadouro. *Pesq Vet Bras*, v.3, p.101-104, 1981.
- Vale WG, Sousa JS, Ohashi OM, Sampaio MIC.** Útero unicorno gestante associado a agenesia ovariana em búfalo (*Bubalus bubalis*). Descrição de um caso. *Rev Bras Reprod Anim*, v.3, p.17-22, 1979.