



## Sexagem fetal em equinos

*Fetal sexing in equines*

R.A. Oliveira<sup>1,3</sup>, R.S. Yamim<sup>1</sup>, I. Pivato<sup>1</sup>, A.F. Ramos<sup>2</sup>

<sup>1</sup>Área de Reprodução Animal, Faculdade de Agronomia e Medicina Veterinária, Universidade de Brasília (UnB/DF), Brasília, DF, Brasil.

<sup>2</sup>Empresa Brasileira de Pesquisa Agropecuária (Embrapa), Centro Nacional de Pesquisa de Recursos Genéticos e Biotecnologia, Brasília, DF, Brasil.

<sup>3</sup>Correspondência: [rodrigoarruda@unb.br](mailto:rodrigoarruda@unb.br)

### Resumo

O crescimento exponencial da equinocultura nacional implica a necessidade da utilização de biotécnicas da reprodução, com o objetivo de aumentar a produção e facilitar o manejo nos criatórios. Uma dessas ferramentas é a sexagem fetal, que pode ser realizada em diversas fases da gestação, por meio da identificação do tubérculo genital ou da gônada fetal (mais utilizados) e recentemente pelo DNA fetal livre circulante, constituindo ainda um recurso pouco utilizado na rotina dos haras. Objetivou-se nesta revisão descrever as principais técnicas de sexagem fetal em éguas.

**Palavras-chave:** biotécnicas da reprodução, equinocultura, gestação, identificação do sexo.

### Abstract

*The exponential growth of the national equine breeding implies the need to use reproduction bio techniques in order to increase production and facilitate management on stud farms. One of these is fetal sexing, which can be performed at different stages of pregnancy by identifying genital tubercle, fetal gonad and more recently circulating free-cell fetal DNA, which is still scarcely used in routine stud farms. The aim of this review is to describe the main techniques for fetal sexing in mares.*

**Keywords:** equine breeding, pregnancy, reproduction biotechniques, sex identification.

### Introdução

O complexo do agronegócio dos equídeos no Brasil gera cerca de 3,2 milhões de empregos diretos e indiretos, movimentando mais de R\$7,5 bilhões anuais na economia e possui uma tropa de aproximadamente 5,6 milhões de cabeças. Somente em 2011, foi arrecadada uma quantia de aproximadamente R\$400 milhões em leilões de cavalos contra R\$22,5 mil em 1995 (Lima et al., 2012).

A profissionalização e o crescimento da equideocultura criam a necessidade de cada vez mais utilizar as biotécnicas da reprodução com o objetivo de aumentar a produção e facilitar o manejo. Uma dessas ferramentas é a sexagem fetal, que pode ser realizada em diversas fases da gestação e que ainda é um recurso pouco utilizado na rotina dos haras.

A determinação do sexo fetal deve se tornar uma prática comum na criação de equinos. As técnicas são de fácil execução e auxiliam no manejo, pois podem direcionar determinados cruzamentos com o objetivo de um determinado sexo da cria; auxiliar na estimativa orçamentária a ser empregada; auxiliar na tomada de decisão quanto à introdução ou não de animais em leilões; e influenciar no valor do produto e nos planos de venda (Bucca, 2005).

O diagnóstico ultrassonográfico na gestação de equinos teve início na década de 80. Em 1989 foi realizada a primeira descrição de sexagem fetal por meio da identificação do tubérculo genital no terço inicial da gestação (Curran e Ginther, 1989). Cerca de 11 anos mais tarde, foi relatada a sexagem por meio da identificação das gônadas e genitália externa (Renaudin, 2000), realizada quando os fetos atingem o terço médio da gestação. O último método e mais recente para a sexagem fetal é pelo DNA fetal circulante, que, até então, é realizado no terço final da gestação (Leon et al., 2012).

Objetivou-se nesta revisão descrever essa biotécnica, assim como abordar a anatomofisiologia da sexagem fetal em éguas, mediante as técnicas existentes.

### Sexagem por meio da identificação do tubérculo genital

O tubérculo genital é o processo embrionário que dará origem ao pênis nos machos ou ao clitóris nas fêmeas. A morfologia ultrassonográfica em machos e fêmeas é idêntica, sendo uma estrutura hiperecoica,

bilobulada, com formato oval e alongado, de aproximadamente dois milímetros de comprimento quando observado entre 40 e 54 dias de gestação, considerando o dia da fecundação como dia zero. Durante a diferenciação, o tubérculo se desloca da sua posição inicial, entre os membros posteriores, em direção ao cordão umbilical nos machos ou em direção à base da cauda nas fêmeas (Curran e Ginther, 1989; Fig. 1).

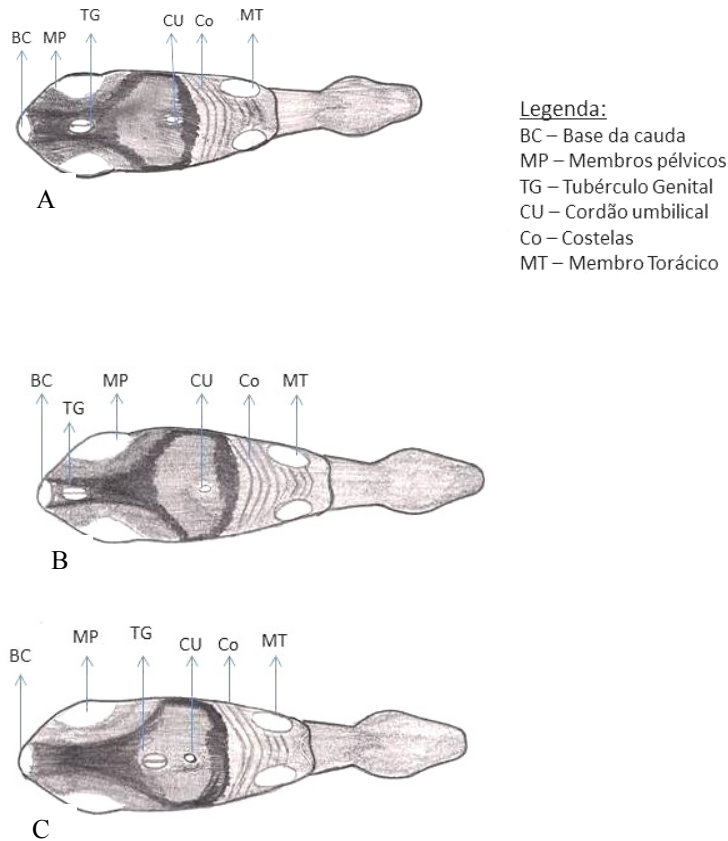


Figura 1 – Sexagem pelo tubérculo genital do feto equino. A) Tubérculo genital com 53 dias indiferenciado. B) Tubérculo genital próximo à base da cauda (Fêmea); C) Tubérculo genital próximo ao cordão umbilical (Macho).

Curran e Ginther (1989) verificaram que a primeira visualização do tubérculo ocorre com aproximadamente 53 dias. O período mais apropriado para a identificação do sexo é entre 59 e 68 dias, pois já ocorreu a migração do tubérculo. Antes dos 53 dias é difícil a identificação devido ao posicionamento do tubérculo e ao tamanho do feto, interferindo no posicionamento do transdutor. Dependendo do plano de observação, é possível traçar um triângulo, onde os vértices se encontram no tubérculo genital e nos membros posteriores, uma vez que a tíbia é uma estrutura visível e de possível identificação (Holder, 2000).

Do dia 69 até aproximadamente o dia 97 da gestação, a identificação do tubérculo torna-se mais complicada, pois, com o desenvolvimento da gestação, a quantidade do líquido alantoideano aumenta, e o feto migra para uma posição mais ventral no útero, dificultando o posicionamento do transdutor (Holder, 2000).

Há mais erros de diagnósticos em fêmeas do que em machos, visto que o tubérculo pode estar encoberto pela base da cauda do feto, o que torna ainda mais complicada a identificação (Mari et al., 2002). Além disso, esse método de sexagem não é tão simples quanto em bovinos, devido à visualização dificultada pela presença de grande quantidade de líquidos placentários e maior mobilidade fetal decorrentes do cordão umbilical mais longo que o dos fetos bovinos (Resende et al., 2012).

Com aproximadamente 90 dias, o feto adota uma posição mais dorsal no útero, facilitando seu acesso. Porém, nessa fase, o tubérculo é menos proeminente, e isso dificulta sua visualização. Já é possível notar a genitália externa como: pênis, prepúcio e gônadas nos machos e glândula mamária, clitóris e gônadas nas fêmeas (Livini, 2010).

A eficiência dessa técnica varia entre 65 e 89% (Curran e Ginther, 1989, 1991; Merkt et al., 1999; Mari et al., 2002; Taveiros et al., 2008).

### Sexagem por meio da identificação das gônadas e genitália

A sexagem fetal por meio das gônadas (ovários e testículos) não é realizada apenas pela identificação delas, mas em conjunto com a genitália externa (pênis e clitóris), estruturas que foram originadas a partir do tubérculo genital (Bucca, 2005).

As gônadas fetais são estruturas ovais com dois a sete centímetros de comprimento, dependendo do período da gestação, e com ecogenicidade semelhante ao fígado fetal. Nos machos, possui uma aparência homogênea, com uma linha fina central e longitudinal ecogênica (representa o mediastino), pouco visível após os 125 dias de gestação. Quando em identificação frontal, as gônadas situam-se nas partes caudal e ventral do abdômen, entre os membros pélvicos. Nas fêmeas, a gônada possui no seu interior a presença de uma estrutura ecogênica circular que é circundada por um halo hipoeocogênico central (representando a região cortical e a medular). Seu tamanho e localização são similares às gônadas do macho (Renaudin et al., 1997; Fig. 2).



Figura 2 – Sexagem pela gônada fetal do equino. A) Macho (evidenciando o testículo com o mediastino); B) Fêmea (evidenciando os ovários – cortical e medular).

Para identificação da gônada, devem-se identificar outras estruturas, como o coração, cabeça e pescoço, caracterizando a parte cranial do feto. O formato de feijão do estômago fetal, assim como sua ecogenicidade, caracteriza a porção caudal do feto. A determinação do sexo é realizada pelo escaneamento total do abdômen caudal, dos membros pélvicos e das nádegas, permitindo a identificação dos órgãos sexuais. Uma vez que os membros pélvicos estão devidamente identificados, pode-se, em plano frontal, realizar a visualização de toda a coluna vertebral. Com o transdutor posicionado paralelo à coluna em direção ventral, é possível a observação das gônadas na parte caudal do abdômen fetal. Ela é de fácil identificação, situa-se próximo à porção caudal dos rins, que representam um bom parâmetro topográfico para o diagnóstico (Bucca, 2005).

O feto pode se apresentar de forma anterior, posterior ou transversa. A postura do feto pode variar de acordo com sua movimentação, por meio da qual várias disposições de membros, pescoço e cabeça, flexionados e/ou estendidos, poderão ser identificadas. Além destes, outras estruturas e identificações podem interferir na visualização da área desejada, como estruturas ósseas fetais em movimento, causando sombras acústicas sobre o abdômen caudal do feto (Bucca, 2005).

Características fetais masculinas identificadas incluem: gônadas, pênis e prepúcio, escroto e uretra. O pênis é visualizado caudal à base do cordão umbilical, completamente ou parcialmente dentro do prepúcio. Muitas vezes se localiza em repouso sobre ou muito próximo do cordão umbilical onde a pulsação forte das artérias deste pode movimentá-lo (Livini, 2010).

A uretra, estrutura ecogênica como duas linhas paralelas, é de fácil identificação ao longo do eixo ventral. Em corte transversal, a imagem da uretra pode ser obtida no períneo masculino. O escroto fetal possui uma ecogenicidade simétrica e áreas ovais menos ecogênicas (Bucca, 2005; Livini, 2010).

Características fetais femininas identificadas incluem: gônadas, clitóris e vulva, glândula mamária e tetos. A glândula mamária pode ser visualizada na região pubiana, com aparência triangular ou trapezoide com ecogenicidade uniforme. Os tetos emergem das bordas ventrais da glândula como dois grandes pontos hiperecoicos. Diferente dos machos, em que a uretra se mostra em toda a sua extensão desde o pênis até o ânus, não há nenhuma estrutura de grande interesse no períneo ventral da fêmea. O clitóris fetal é hiperecoico e se estende para fora das nádegas. Posicionado dorsalmente à região perineal, não deve ser confundido com o ânus, localizado próximo à base da cauda. Em corte transversal oblíquo, é possível identificar a comissura vulvar entre o ânus e o clitóris. As gônadas possuem uma parte interna e uma externa, representadas por uma estrutura ecogênica circular que é circundada por um halo hipoeocogênico central, e posteriormente serão chamadas de



cortical e medular, bem diferenciadas e com boa identificação no exame ultrassonográfico (Bucca, 2005; Livini, 2010).

A partir de 100 dias de gestação, o aumento do tamanho do feto permite a identificação de suas estruturas. O posicionamento, agora de volta à região pélvica, facilita a identificação das estruturas de interesse. Os ovários e os testículos têm um crescimento considerável entre 90 e 270 dias de gestação pela hipertrofia e hiperplasia de células da camada interna da gônada, inicialmente iguais em machos e fêmeas (Naves et al., 2008).

O período de identificação do prepúcio e do pênis nos machos vai de 100 a 240 dias. Nas fêmeas a identificação da glândula mamária e dos tetos é melhor de 118 a 227 dias de gestação. Nas fêmeas, antes de 118 dias de gestação, os tetos são de difícil visualização devido ao pequeno tamanho, quando se visualizam os membros pélvicos, e à movimentação excessiva do feto nesta fase. Após os 200 dias de gestação, é cada vez mais difícil a identificação da genitália externa em ambos os sexos, já que o feto se encontra demasiadamente grande para a visualização por completo da região de interesse (Renaudin et al., 1997).

Renaudin et al. (1997) foram os primeiros a relatarem ereção fetal em um dos fetos observados, aos 194 dias de gestação, o que é considerado um comportamento normal em fetos humanos. Nas fêmeas, foi identificada a glândula mamária com os dois tetos, sendo uma estrutura hiperecoica com formato triangular como a rafe perineal, entre 133 e 227 dias de gestação.

Após esta data, a identificação sexual torna-se muito difícil, pois o feto já se apresenta em posição anterior, ficando seus membros pélvicos localizados no abdômen da mãe (Renaudin et al., 1997).

A diferença ultrassonográfica entre a gônada masculina e a feminina tem uma melhor janela de diferenciação entre 100 e 130 dias. Nessa época, o feto é facilmente acessado, e seu tamanho e posicionamento possibilitam um escaneamento completo do corpo. Para a melhor identificação e confirmação do sexo feminino, é necessária a identificação da parte circular interna da gônada antes da visualização da glândula mamária e dos tetos, tornando possível que as fêmeas sejam identificadas antes dos 118 dias de gestação. A posição das gônadas em ambos os sexos é similar em quase toda a gestação, sendo diferente após 270 ou 300 dias nos machos, quando as gônadas começam a migrar para o canal inguinal e lá permanecem até o parto (Renaudin et al., 1997; Livini, 2010).

A eficácia dessa técnica varia entre 84 e 100% (Renaudin, 2000; Carmo et al., 2008; Taveiros et al., 2008; Livini, 2010).

Para realizar a avaliação ultrassonográfica do sexo fetal com boa eficácia, é necessária a utilização de um equipamento de ultrassonografia com um transdutor linear retal de 5 ou 7,5 MHz, modo-B ou Doppler, além de impressora ou cartão de memória para armazenar as imagens, e tronco de contenção com pouca luz.

Quando se utiliza a ultrassonografia Doppler, durante o exame da gônada fetal masculina, é possível detectar a vascularização do plexo pampiniforme e da veia testicular. Na gônada feminina, observa-se um anel vascular que é formado entre a cortical e a medular (Resende et al., 2012).

O tempo necessário para realizar o exame varia de dois a 15 minutos, dependendo basicamente da experiência do examinador, do posicionamento e da movimentação do feto, da qualidade do equipamento, da baixa luminosidade, do posicionamento do ultrassom na altura dos olhos do examinador e do comportamento da égua: se ela tolera bem o exame, conseguindo ao máximo não se movimentar durante o exame.

Fetos muito ativos dificultam o diagnóstico para examinadores com pouca experiência, com as estruturas dos membros pélvicos podendo interferir na produção adequada da imagem. Gravar o exame é uma ótima alternativa para auxílio no diagnóstico, por possibilitar um exame mais detalhado (Bucca, 2005).

A sexagem pelo tubérculo genital é mais precoce (59 a 68 dias) do que pela identificação das gônadas. Entretanto, para identificação do tubérculo genital, é necessária maior experiência do profissional, e o período de tempo para a identificação é muito curto. Para identificação das gônadas, o maior tamanho do feto facilita a identificação das estruturas, o que permite identificar mais de um órgão para confirmar o diagnóstico (Renaudin et al., 1997; Livini, 2010).

### Sexagem por meio do DNA fetal livre circulante

O mais recente método para a sexagem fetal em equinos é por meio da reação em cadeia da polimerase (PCR) para sexagem molecular, que fornece resultados sensíveis, precisos, rápidos e confiáveis (Han et al., 2010). Isto porque a diferenciação sexual é determinada pela presença ou ausência do cromossomo Y e pela expressão do gene SRY (*sex determining region Y*). Este fragmento de DNA determina o sexo do animal, codifica a proteína TDF (fator de determinação testicular) que vai agir nos tecidos gonadais, dando origem aos testículos. O TDF é uma proteína que age como gatilho na porção reguladora para a expressão deste gene na gônada indiferenciada para que não se diferencie em ovário e passe a ser testículo. Com a ação do TDF, há a atrofia dos ductos de Müller, o desenvolvimento da gônada masculina, a formação de túbulos seminíferos, a formação das células Leydig e a produção de testosterona (Damiani et al., 2000). As gônadas femininas possuem seu desenvolvimento com a ausência desses fatores (Han et al., 2010; Piprek, 2010).

A sexagem com base na PCR foi realizada em embriões equinos (Peippo et al., 1995; Choi et al., 2010),



com os genes SRY e AMELX-ALMEY (Hasegaw et al., 2009) e ZFX/ZFY (Peippo et al., 1995).

Lo et al. (1997) relataram a presença de DNA fetal livre circulante (ccffDNA) no plasma de mulheres grávidas. O diagnóstico pré-natal pode ser determinado pelo material genético presente no plasma da mãe, sendo possível determinar o sexo fetal, que pode ser um método alternativo para tal identificação (Akolekar et al., 2010).

Os equinos têm a placenta do tipo epiteliocorial, com padrão de vilosidades coriônicas difusas completas, onde não há comunicação da circulação materna com a circulação fetal (Dyce et al., 2002). Sendo assim, acredita-se que células fetais que sofreram lise celular, resultando em danos físicos, imunológicos e/ou apoptose, possam ultrapassar as barreiras placentárias e, então, incorporar o plasma da mãe (Leon et al., 2012).

Leon et al. (2012) executaram ensaios de PCR para detecção e extração do ccffDNA no plasma de éguas prenhes no terço final de gestação, para determinar o sexo fetal por meio da identificação do gene SRY, além de validarem mediante a reamplificação do produto de PCR e PCR quantitativo em tempo real (qPCR) e com um grupo controle.

Para o exame, é necessária a colheita de sangue com anticoagulante (EDTA), que é centrifugado, e o plasma obtido é congelado a  $-80^{\circ}\text{C}$ . O DNA, então, é extraído para a detecção e a ampliação da sequência do cromossomo Y, que foi desenhado por meio de um *software* para obter o par de *primers* pela sequência já existente de *Equus caballus* no *GenBank* (Leon et al., 2012).

Em todas as análises existe um grupo controle, sendo um negativo com DNA feminino e outro positivo com DNA masculino. As análises são reamplificadas visando aumentar a quantidade de fragmentos do DNA denominada de qPCR (Leon et al., 2012).

Nas análises para identificar a presença de SRY, a eficiência foi de 85%, com sensibilidade de 72,7%. Na reamplificação a eficiência foi de 95%, e a sensibilidade de 90,9%. A especificidade foi de 100%, identificando as fêmeas (Leon et al., 2012).

O plasma materno com fetos femininos é marcado pela ausência do cromossomo Y. Entretanto, no diagnóstico por PCR, pode ocorrer incapacidade de detecção do DNA circulante fetal e, conseqüentemente, falha na identificação do sexo, sendo assim, a fêmea pode estar gestando fetos masculinos. Devem ser testadas alternativas para minimizar as falhas, como maior volume de plasma e testes mais sensíveis. O qPCR tem maior sensibilidade ao detectar número baixo de cópias de DNA, fazendo diferença nas gestações em períodos iniciais (Leon et al., 2012).

A presente identificação do sexo pelo DNA circulante fetal foi realizada em éguas no terço final de gestação. Outros trabalhos estão sendo realizados para melhorar a sensibilidade dele e determinar o menor período de gestação em que é possível detectar o ccffDNA em concentrações satisfatórias para identificação molecular do sexo em fetos equinos.

### Conclusões

O conhecimento da sexagem fetal em equinos é de extrema importância, pois, de acordo com a raça e o sexo do futuro potro, auxiliará no manejo e na tomada de decisão relacionada a questões comerciais. Embora alguns anos tenham se passado desde a descoberta das técnicas de sexagem por meio da ultrassonografia, o tema é relevante, visto que ainda é pouco utilizado na rotina do médico veterinário de equinos, por falta de domínio da técnica ou por desconhecimento do tema por parte dos profissionais que trabalham na área.

As técnicas de sexagem pelo tubérculo genital, assim como pelas gônadas e genitálias externas, dependem do conhecimento anatômico e da identificação das estruturas pelo examinador, do posicionamento do feto, do equipamento de qualidade, do período ideal para a identificação de cada estrutura, dentre outros. Já a determinação do sexo pelo DNA fetal livre circulante mostra que é possível a identificação por técnica de biologia molecular, porém esta ainda deve ser aprimorada para realizar a identificação no terço inicial ou médio da gestação.

### Referências

- Akolekar R, Farkas DH, VanAgtmael AL, Bombard AT, Nicolaidis KH.** Fetal sex determination using circulating cell-free fetal DNA (ccffDNA) at 11 to 13 weeks of gestation. *Prenat Diagn*, v.30, p.918-923, 2010.
- Bucca S.** Equine fetal gender determination from mid- to advanced- gestation by ultrasound. *Theriogenology*, v.64, p.568-571, 2005.
- Carmo MT, Oliveira JV, Almeida MT, Alvarenga MA.** Avaliação ultrassonográfica da gônada fetal em equinos: uma nova alternativa para sexagem. In: Conferência Anual da Abreveq e Congresso Internacional de Medicina Veterinária, 9, 2008, São Paulo. Anais eletrônicos... São Paulo, SP: Abreveq, 2008. Disponível em: [http://www.itarget.com.br/newclients/abreveq2012/down/2012/ix\\_conf\\_08%20Sexagem\\_fetal\\_ABRAVEQ.pdf](http://www.itarget.com.br/newclients/abreveq2012/down/2012/ix_conf_08%20Sexagem_fetal_ABRAVEQ.pdf). Acesso em: 23 set. 2013
- Choi YH, Gustafson-Seabury A, Velez IC, Hartman DL, Bliss S, Riera FL, Roldán JE, Chowdhary B, Hinrichs K.** Viability of equine embryos after puncture of the capsule and biopsy for preimplantation genetic



- diagnosis. *Reproduction*, v.140, p.893-902, 2010.
- Curran S, Ginther OJ.** Ultrasonic determination of fetal gender in horses and cattle under farm conditions. *Theriogenology*, v.36, p.809-814, 1991.
- Curran S, Ginther OJ.** Ultrasonic diagnosis of equine fetal sex by location of the genital tubercle. *Equine Vet Sci*, v.9, p.77-83, 1989.
- Daminiani D, Dichtchekian V, Setian N.** O enigma da determinação gonadal - O que existe além do cromossomo Y? *Arq Bras EndocrinolMetab*, v.44, p.248-256, 2000.
- Dyce KM, Sack WO, Wensing CJG.** *Textbook of veterinary anatomy*. 3.ed. Philadelphia: WB Saunders, 2002. 258p.
- Han SH, Yang BC, Ko MS, Oh HS, Lee SS.** Length difference between equine ZFX and ZFY genes and its application for molecular sex determination. *J Assist Reprod Genet*, v.27, p.725-728, 2010.
- Hasegawa T, Sato F, Ishida N, Fukushima Y, Mukoyama H.** Sex determination by simultaneous amplification of equine SRY and amelogenin genes. *J Vet Med Sci*, v.62, p.1109-10, 2000.
- Holder RD.** Fetal sex determinations in the mare between 55 and 150 days gestation. In: American Association of Equine Practitioners Annual Convention, 46, 2000, San Antonio. Anais eletrônicos...San Antonio: Texas, 2000. Disponível em <http://www.ivis.org/proceedings/aaep/2000/321.pdf>. Acesso em 30 jun. 2012.
- Leon PMM, Campos VF, Dellagostin, OA, Deschamps JC, Seixas FK, Collares T.** Equine fetal sex determination using circulating cell-free fetal DNA (ccffDNA). *Theriogenology*, v.77, p.694-698, 2012.
- Lima RAS, Oliveira RA, Mendes CQ.** Perfil e tendências da equideocultura brasileira. In: Reunião Anual da Sociedade Brasileira de Zootecnia, 49, 2012, Brasília. Anais...Brasília, 2012. CD-ROM.
- Livini M.** Determination of fetal gender by transrectal ultrasound examination: field's experience. In: American Association of Equine Practitioners Annual Convention, 56, 2010, Baltimore. Anais eletrônicos...Baltimore: Maryland, 2010. Disponível em: <http://www.cabi.org/cabdirect/FullTextPDF/2011/20113042293.pdf>. Acesso em: 30 jun. 2012.
- Lo YM, Corbetta N, Chamberlain PF, Rai V, Sargent IL, Redman CW, Wainscoat JS.** Presence of fetal DNA in maternal plasma and serum. *Lancet*, v.350, p.485-487, 1997.
- Mari G, Castagnetti C, Belluzzi S.** Equine fetal sex determination using a single examination under farm conditions. *Theriogenology*, v.58, p.1237-1243, 2002.
- Merkt H, Moura, JCA, Jöchle W.** Gender determination in equine fetuses between days 50 and 90 of pregnancy. *J Equine Vet Sci*, v.19, p.90-94, 1999.
- Naves CS, Vieira, RC, Diniz, EG, Jacomini JO, Belletti ME, Oliveira, RC.** Desenvolvimento morfológico dos ovários em fetos equinos sem raça definida. *Ciênc Rural*, v.38, p.416-422, 2008.
- Peippo J, Huhtinen M, Kotilainen T.** Sex diagnosis of equine preimplantation embryos using the polymerase chain reaction. *Theriogenology*, v.44, p.619-627, 1995.
- Piprek RP.** Molecular and cellular machinery of gonadal differentiation in mammals. *Int J Dev Biol*, v.54, p.779-786, 2010.
- Renaudin CD.** Ultrasonographic determination of equine fetal gender. In: Recent Advances in Equine Theriogenology, 2000. Disponível em: [http://www.ivis.org/advances/reproduction\\_ball/fetal\\_sexing\\_renaudin/ivis.pdf](http://www.ivis.org/advances/reproduction_ball/fetal_sexing_renaudin/ivis.pdf). Acesso em: 30 jun. 2012.
- Renaudin CD, Gillis CL, Tarantal AF.** Transabdominal combined with transrectal ultrasonographic determination of equine fetal gender during midgestation. In: American Association of Equine Practitioners Annual Convention, 43, 1997, Phoenix. Anais eletrônicos... Phoenix: Arizona, 1997. Disponível em: <http://www.ivis.org/proceedings/aaep/1997/Renaudin.pdf>. Acesso em: 30 jun. 2012.
- Resende HL, Neto CR, Carmo MT, Castro-Chaves MMB, Alvarenga MA.** Sexagem fetal em equinos através das gônadas fetais. *Braz J Equine Med*, v.43, p.4-6, 2012.
- Taveiros AW, Freitas Neto LM, Aguiar Filho CR, Motta Melo PR, Silva ACJ, Santos MHB, Lima PF, Oliveira MAL.** Utilização do ultrassom para sexar fetos equinos da raça Mangalarga Machador pela visualização do tubérculo genital e da genitália. *Med Vet*, v.2, p.35-40, 2008.
-